



# Efecto del extracto etanólico de *Tropaeolum majus* “mastuerzo” sobre la micosis inducida por *Trichophyton mentagrophytes* en *Rattus norvegicus*

## *Effect of the ethanol extract of Tropaeolum majus (cress) upon Trichophyton mentagrophytes-induced mycosis in Rattus norvegicus*

Daniel Anderson Aguilar-Villanueva<sup>1</sup>, Sandra Patricia Avalos-Murga<sup>2</sup>, Percy Rojas-Plasencia<sup>1</sup>, Isabel Marquillo-Bartra<sup>1</sup>, María Soledad Ayala-Ravelo<sup>1</sup>

<sup>1</sup> Facultad de Medicina, Universidad Nacional de Trujillo. Trujillo, Perú.

<sup>2</sup> Facultad de Farmacia y Bioquímica, Universidad Nacional de Trujillo. Trujillo, Perú.

### Correspondencia

Daniel Anderson Aguilar Villanueva  
danielmed\_26@hotmail.com

Recibido: 15/07/2017

Arbitrado por pares

Aprobado: 13/09/2017

Citar como: Aguilar-Villanueva DA, Avalos-Murga SP, Rojas-Plasencia P, Marquillo-Bartra I, Ayala-Ravelo MS. Efecto del extracto etanólico de *Tropaeolum majus* “mastuerzo” sobre la micosis inducida por *Trichophyton mentagrophytes* en *Rattus norvegicus*. *Acta Med Peru.* 2017;34(3):196-202

### RESUMEN

**Objetivo:** Determinar el efecto del extracto etanólico de *Tropaeolum majus* “mastuerzo” sobre la micosis inducida por *Trichophyton mentagrophytes* (TM) en *Rattus norvegicus* (RN).

**Materiales y métodos:** Experimental aleatorizado, incluyó 21 especímenes RN machos, a los cuales se les indujo una infección micótica mediante modelo de infección superficial en piel; posteriormente al desarrollo de esta, se dividieron aleatoriamente en tres grupos de 7 especímenes cada uno; siendo tratados con placebo (Grupo I), ungüento preparado con el extracto etanólico de *Tropaeolum majus* “mastuerzo” al 0,4% (grupo II) y Terbinafina al 1% (grupo III), durante 30 días consecutivos, respectivamente. Se realizó un examen clínico de signos y síntomas presentes en las micosis de piel, evaluados a través de una escala arbitraria cualitativa ordinal adaptada para este estudio, asimismo, de estudio micológico con KOH al 20% y por cultivo en Agar Dextrosa Sabouraud para confirmar la dermatofitosis antes y después del tratamiento. **Resultados:** El Grupo II presentó disminución significativa de los signos clínicos comparado con el Grupo I ( $p \leq 0,001$ ), mientras que al compararlo con el Grupo III se obtuvo una evolución clínica positiva para ambos grupos ( $p \geq 0,05$ ). **Conclusión:** El extracto etanólico de *Tropaeolum majus* “mastuerzo” posee un efecto antimicótico sobre la micosis inducida por TM en RN ( $p < 0,05$ ), pudiendo ser una alternativa segura para tratamiento tópico de tiña.

**Palabras clave:** Antifúngicos; Micosis; *Tropaeolum majus*; *Trichophyton* (fuente: DeCS BIREME).

## ABSTRACT

**Objective:** To determine the effect of the ethanol extract of *Tropaeolum majus* (cress) upon *Trichophyton mentagrophytes* (TM) - induced tinea in *Rattus norvegicus* (RN). **Materials and methods:** This is an experimental randomized trial which included 21 male RN specimens, who were induced a superficial fungal infection; after the infection had developed, the animals were randomly divided in three 7-individual groups; Group I received placebo, Group II received an ointment prepared with a 0.4% ethanol extract of *Tropaeolum majus* (cress), and Group III received 1% terbinafine during 30 consecutive days, respectively. A clinical exam looking for signs and symptoms present in skin fungal infections was performed, using an arbitrary qualitative ordinal scale that was adapted for this trial. Also, laboratory exams were performed: direct examination of skin samples with 20% KOH, and dextrose-Sabouraud agar cultures in order to confirm the presence of superficial fungal infections before and after therapy. **Results:** Group II showed a significant reduction of clinical findings compared with Group I ( $p \leq 0.001$ ), while when compared with Group III, a positive clinical outcome was found in both groups ( $p \geq 0.05$ ). **Conclusion:** The ethanol extract of *Tropaeolum majus* (cress) has antifungal action upon TM-induced tinea in RN ( $p < 0.05$ ), and it may be considered as a safe option for the therapy of tinea.

**Key words:** Antifungal agents; Mycoses; *Tropaeolum majus*; *Trichophyton* (source: MeSH NLM).

## INTRODUCCIÓN

Las dermatofitosis son infecciones producidas por hongos llamados dermatofitos, que invaden tejidos queratinizados en humanos y animales, siendo la infección cutánea de mayor prevalencia en el Perú y el mundo [1-4]. Las especies que afectan a los humanos pertenecen a los géneros *Epidermophyton*, *Microsporum* y *Trichophyton* [1,2]. En nuestra población, la especie *Trichophyton mentagrophytes* (TM) es el segundo agente dermatofito más encontrado y el cuarto agente infeccioso en dermatomycosis [4]; sin embargo, en algunos estudios lo encontraron como el más importante [5-7]. Los dermatofitos responden bien a los fármacos antifúngicos; pero las pautas de tratamiento suelen ser prolongadas, incrementando así el gasto sanitario en todo el mundo, además de producir efectos colaterales y/o generar resistencia [8,9]. Con motivo de frenar esta problemática, actualmente se busca desarrollar nuevas alternativas de tratamiento en plantas, que desde tiempos inmemorables han sido usadas en medicina popular contra diversos hongos [10].

*Tropaeolum majus* L. es una planta nativa de los andes de Sudamérica (Perú, Colombia y Brasil) que actualmente se encuentra ampliamente distribuida en todo el mundo [11,12]. Sus grandes flores de color naranja, amarillo o rojo; que florecen desde la primavera hasta el otoño, se utilizan en la alimentación y la medicina popular [13]. Esta planta posee propiedades antibacterianas, antiinflamatoria, antisépticas y antifúngicas, debido a varias sustancias fitoquímicas, como la presencia de isotiocianato de bencilo en sus flores y hojas [13-16].

Se han realizado trabajos experimentales sobre la evaluación del extracto hidroalcohólico de *Tropaeolum majus* en TM, encontrando que posee un efecto fungicida [17]; asimismo, en otra investigación se determinó el efecto "in vitro" del extracto etanólico de *Tropaeolum majus* sobre dermatofitos, no permitiendo su desarrollo [18].

Por lo antes expuesto, se realizó el presente trabajo de investigación, para comprobar el efecto *in vivo* del extracto etanólico de *Tropaeolum majus* al 0,4% sobre la micosis inducida por TM en *Rattus norvegicus* (RN), debido a que la actividad antimicótica *in vitro* en concentraciones de 0,1%, 0,2%, 0,3%, 0,35% y 0,4%, ha sido establecida en investigaciones anteriores [18]; asimismo contribuir a la generación de medicamentos a base de principios activos naturales, ofreciendo una alternativa de salud al alcance de la población, con menos efectos adversos. Se propone como objetivo general: Evaluar el efecto del extracto etanólico de *Tropaeolum majus* "mastuerzo" sobre la micosis inducida por TM en RN.

## MATERIALES Y MÉTODOS

### Diseño de estudio

Estudio experimental, aleatorizado simple, distribuido en un grupo control (Grupo I) y dos grupos experimentales (Grupo II y Grupo III). Se realizó la evaluación clínica y microbiológica a los especímenes en diferentes etapas del estudio para la determinación del efecto del extracto etanólico de *Tropaeolum majus* "mastuerzo" sobre la micosis inducida por TM en RN. Los grupos fueron sometidos a una etapa de acondicionamiento por dos semanas, para su estandarización. Posteriormente, se le realizó la infección superficial en piel y luego de confirmar la micosis, se aplicó un tratamiento específico a cada grupo experimental.

### Animales de experimentación

Los especímenes incluidos en el estudio fueron ratas machos de la especie RN de 12 semanas de edad, con un peso entre 300 y 350 g, provenientes de la misma camada y sometidos bajo el mismo régimen alimenticio. Se excluyeron a aquellas que presentaran coinfección micótica y/o comorbilidades.

**Tabla 1.** Efecto del extracto etanólico de *Tropaeolum majus* al 0,4 %, sobre las micosis inducidas por *Trichophyton mentagrophytes* en *Rattus norvegicus*.

Aplicación del extracto etanólico	Nº de especímenes según el grado de lesión				Total
	Ausencia	Leve	Moderado	Severo	
Antes	0	0	1	6	7
Después	3	4	0	0	7

De acuerdo a la fórmula para la determinación de dos medias de muestras independientes <sup>[19]</sup> con un  $Z \alpha_{/2} = 1,96$  ( $\alpha = 0,05$ ),  $Z\beta = 0,84$  ( $\beta = 0,20$ ) y  $\sigma^2 = 6d$  se obtuvo un mínimo de 6 especímenes para cada grupo. Se decidió trabajar con 7 RN en cada grupo, para estimar las pérdidas por razones diversas, lo que hizo un total de 21 especímenes, provenientes del Instituto Nacional de Salud del Ministerio de Salud (Lima - Perú) que se seleccionaron de acuerdo a criterios de inclusión y exclusión.

### Definición de variables

Se consideró como variable independiente a la administración del extracto etanólico de *Tropaeolum majus*, medida a través de la concentración y las dosis diarias administradas a los especímenes; y como variable dependiente a la infección epidérmica por TM, medida a través de una escala de evaluación cuantitativa nominal adaptada para el presente estudio.

### Ungüento de extracto etanólico de *Tropaeolum majus* "mastuerzo"

La especie vegetal *Tropaeolum majus* fue recolectada por los investigadores e identificada por el *Herbarium Truxillense* de la Universidad Nacional de Trujillo (UNT) (registro N° 58 286). Para la preparación del extracto se seleccionaron las flores, luego se secaron en estufa a 37 C°, trituraron y se realizó la percolación para obtener el extracto fluido seco (EFS) cuya concentración fue 15,6 gr. Considerando el EFS como un 100%, se preparó el ungüento de 0.4% que equivale 62,4 mg, teniendo como vehículo la vaselina sólida <sup>[20]</sup>.

### Obtención del inóculo micótico

Se preparó un cultivo del hongo TM, para lo cual se sembró en placas de agar Sabouraud y se incubó durante 7 días a temperatura ambiente. Luego se hizo una dilución con solución salina estéril con tween 80 al 0,05%, hasta alcanzar la turbidez del tubo 2 del nefelómetro de McFarland, constituido por esporas e hifas del hongo <sup>[21]</sup>.

### Animales y modelo de infección superficial en piel de RN

A los 21 ejemplares de RN se les aplicó betametasona al 0,05% vía tópica, en la zona inter-escapular, cada 24 horas por 7 días para producir inmunosupresión local; al octavo día fueron anestesiados vía intraperitoneal con una dosis de 100 mg/kg

de ketamina y 5 mg/kg de clorhidrato de xilacina. Se procedió a rasurar con navaja dicha zona para eliminar el pelaje en un área de 1 cm<sup>2</sup>, luego se removió las primeras capas epidérmicas de la piel del espécimen, con tres pasajes de hoja de afeitar de acero inoxidable para facilitar la infección micótica, se colocó 100 µl del inóculo de TM, cada 24 horas por 7 días; después se cubrió con un apósito estéril el área inoculada, para evitar la contaminación. Se esperó 10 días para evidenciar lesiones micóticas características <sup>[21,22]</sup>.

### Evaluación clínica y de laboratorio

A cada espécimen se le realizó el examen clínico de signos y síntomas presentes en las micosis de piel como: eritema, descamación, prurito y alopecia; evaluados a través de una escala arbitraria cualitativa ordinal adaptada para este estudio, al inicio y al término del tratamiento. La evaluación fue realizada siempre por el mismo investigador, utilizando la escala elaborada para este estudio <sup>[21]</sup>, con el fin de evitar posibles sesgos.

A cada signo y síntoma se le atribuyó un puntaje ascendente de 0 a 3, donde 0 fue ausencia de signos y síntomas, 1: leve, 2: moderada y 3: severa manifestación clínica. La sumatoria de las cuatro variables clínicas, nos permitió calificar entre 0 y 12 puntos a los animales que presentaban la mínima y máxima gravedad, respectivamente <sup>[21]</sup>. Asimismo, se realizó un raspado del área afectada para el estudio micológico con KOH al 20% y por cultivo en agar dextrosa Sabouraud para confirmar la dermatofitosis antes del tratamiento y después, para descartarla <sup>[23]</sup>.

Los 21 ejemplares de RN desarrollaron lesiones compatibles con una micosis de piel por TM. Luego fueron divididos, aleatoriamente en tres grupos de siete ejemplares cada uno. Al grupo I se le administró placebo (vaselina); al grupo II, el ungüento de extracto etanólico de *Tropaeolum majus*, por la mañana y por la tarde; y al grupo III, Terbinafina al 1% solamente por las tardes, durante 30 días consecutivos en los tres grupos por vía tópica. Se trató de equiparar la concentración total administrada por día del ungüento y la del fármaco; administrando al grupo II una dosis 0,4% en dos oportunidades, generando una concentración total aplicada por día de 0,8%; mientras que, al grupo III solamente se administró una dosis de 1%, llegando a una concentración total aplicada por día de 1%. La indicación tópica de la terbinafina en dermatofitosis es de una o dos veces al día durante una a tres semanas, el punto final del tratamiento es la resolución clínica <sup>[24-26]</sup>.

### Mejoría clínica

Se define como la disminución de los signos, síntomas y la disminución de al menos un nivel en la escala antes mencionada, luego del tratamiento completo.

### Curación clínica y micológica

La curación clínica se define como la desaparición de los signos y síntomas luego del tratamiento completo de 30 días. La curación micológica fue considerada luego que la microscopía con KOH y los cultivos para hongos de las lesiones al término del tratamiento, fueron negativos. Por lo tanto, el criterio de cura se define como: cura clínica + cura micológica [27-29].

### Aspectos éticos

El estudio fue revisado y aprobado por el Comité de Ética en Investigación de la Facultad de Medicina de la UNT, antes de su ejecución. Los procedimientos se realizaron de acuerdo con las normas científicas, técnicas y administrativas para la investigación en salud, normas aplicables a investigaciones biomédicas con animales en laboratorio [30-32].

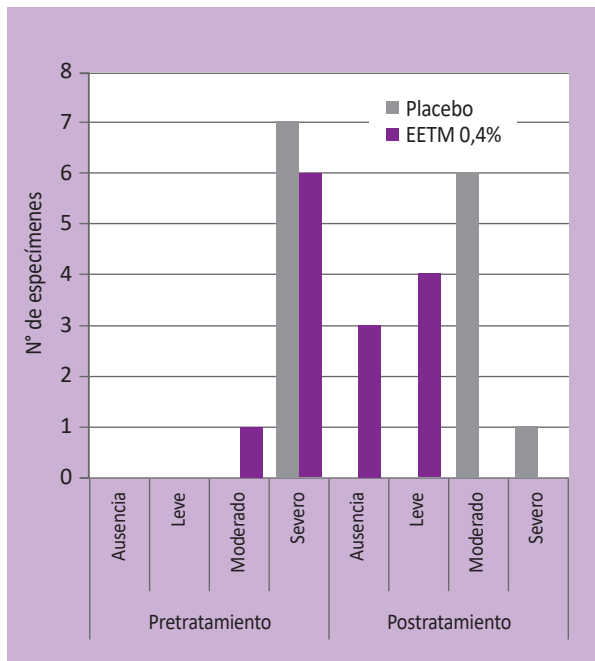
### Análisis de datos

Se aplicó la prueba t de Student de datos pareados para determinar la disminución de signos y síntomas de los especímenes en cada grupo; y la prueba de comparación de proporciones para compararlos entre grupos, ambas empleadas con un nivel de significancia estadística de 5% ( $p \leq 0,05$ ) [33].

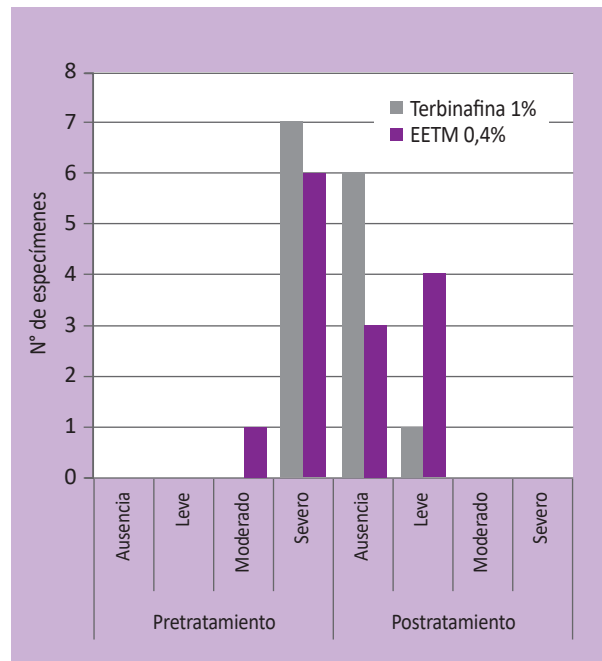
## RESULTADOS

La información obtenida en la evaluación del efecto “*in vivo*” del extracto etanólico *Tropaeolum majus* al 0,4% sobre la micosis inducida por TM en RN indica que el ungüento, tiene actividad antifúngica. En la Tabla 1 se observa que los especímenes tratados con extracto etanólico por 30 días consecutivos, evolucionaron hacia la mejoría y cura clínica de la zona infectada por TM; en este grupo se evidencia que al término del tratamiento el número de especímenes con lesiones severas y moderadas disminuyó con respecto al inicio. Datos que se confirman con la disminución del puntaje promedio de las manifestaciones clínicas determinado antes y después del tratamiento, y con la prueba t de Student de datos pareados.

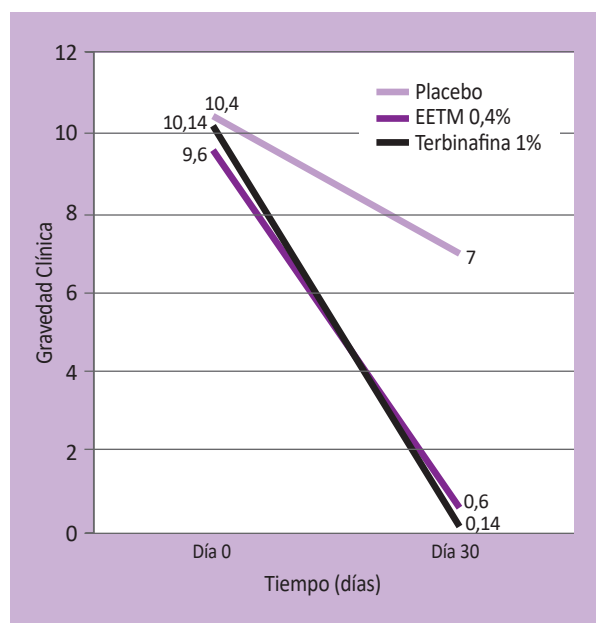
Además, se evidenció que el grupo experimental tratado con extracto etanólico manifestó una evolución positiva, con una disminución significativa de los signos clínicos en comparación con el grupo tratado con placebo (Figura 1); confirmándose con la prueba de comparación de proporciones ( $p \leq 0,001$ ), mientras que al compararlo con el grupo tratado con terbinafina al 1% se observó una evolución clínica positiva para ambos grupos (Figura 2), obteniendo ( $p \geq 0,05$ ) lo que mostró que no existe una diferencia significativa entre ambos grupos. La Figura 3 muestra la evolución clínica obtenida del registro de datos a través de la escala arbitraria establecida, durante 30 días de tratamiento con extracto etanólico de *Tropaeolum majus* al 0,4%, terbinafina al 1% y placebo. En la Figura 4 se evidencia las lesiones macroscópicas registradas el día 0 y su evolución clínica al día 30, en la en piel de los RN.



**Figura 1.** Comparación del efecto del extracto etanólico de *Tropaeolum majus* “mastuerzo” en relación al placebo en *rattus norvegicus*. EETM: extracto etanólico de *Tropaeolum majus* al 0,4%. Resultados estadísticamente significativos  $p < 0,001$ .



**Figura 2.** Comparación del efecto del extracto etanólico de *Tropaeolum majus* “mastuerzo” en relación a la terbinafina en *Rattus norvegicus*. EETM: extracto etanólico de *Tropaeolum majus* al 0,4%. Resultados estadísticamente no significativos  $p > 0,05$ .



**Figura 3.** Evolución clínica de las lesiones micóticas inducidas por *Trichophyton mentagrophytes* en *Rattus norvegicus* tratadas con extracto etanólico de *Tropaeolum majus* al 0,4%, terbinafina al 1% y placebo durante los 30 días. Los valores fueron obtenidos de la escala cualitativa ordinal adaptada para este estudio, donde a cada signo y síntoma se le atribuyó un puntaje ascendente de cero a tres, donde 0 fue ausencia de signos y síntomas, 1: lesión leve, 2: moderada y 3: severa manifestación clínica, siendo los valores máximo y mínimo de 12 y 0 puntos, respectivamente. EETM: extracto etanólico de *Tropaeolum majus* al 0,4 %.

Los RN seleccionados presentaron la mayor puntuación de gravedad clínica antes del inicio del tratamiento. Asimismo, durante el desarrollo de la investigación no se evidenció ningún efecto adverso de los tratamientos administrados en los tres grupos experimentales.

## DISCUSIÓN

En la presente investigación se evaluó el efecto *in vivo* del extracto etanólico *Tropaeolum majus* sobre la micosis inducida con TM, empleando un modelo experimental en RN. Se halló que el extracto etanólico al 0,4% presenta un buen efecto antimicótico; se pudo evidenciar mejoría y cura clínica en los especímenes, hallándose diferencia estadísticamente significativa entre la evaluación clínica.

Estos resultados se deberían a los principios activos que presenta *Tropaeolum majus* en sus flores y hojas, como la glucotropaeolina, que contiene el isotiocianato de benzilo, un compuesto lipofílico, que posee actividad antimicótica contra algunos géneros de hongos, debido a que inhibe e inactiva las proteínas necesarias para su supervivencia [14,15]; es decir, reaccionarían inespecíficamente con alguna proteína del hongo,

mediante modificaciones directas e indirectas [34-36]. La directa ocurriría por la reacción entre el grupo isotiocianato, con el grupo amino terminal de la lisina o sulfidrilo de la cisteína, afectando la estructura terciaria de la proteína del hongo, ocasionando la pérdida parcial o total de su actividad [34,35]; mientras que, en la indirecta se daría por la alteración de la homeostasis redox en las proteínas del hongo, debido a que el isotiocianato interrumpe los mecanismos antioxidantes y aumenta la oxidación, ocasionando la apoptosis [36]. Reafirmando lo demostrado por Ayala *et al* (2010), quienes hallaron que el extracto etanólico de *Tropaeolum majus* al 0,4%, posee un efecto inhibitorio "in vitro" sobre el TM aislado de pacientes [18].

La evaluación clínica favorable sin alteraciones macroscópicas en la dermis indica que el extracto etanólico de *Tropaeolum majus* al 0,4% en ungüento sería una alternativa segura para el tratamiento de dermatofitosis por vía tópica, sin generar reacciones adversas, demostrado a través de modelos animales estandarizados. Información similar a lo encontrado por Imaña *et al.* (1998), quienes evaluaron la toxicidad del extracto de las flores de *Tropaeolum majus* en hamsters y en 8 personas, al aplicarlo sobre sus epitelios no produjeron efectos tóxicos, ni ocasionaron ningún signo de irritabilidad en piel [37]. Otros estudios de Gomes *et al.* (2012) y Zanetti *et al.* (2003) encontraron que el extracto etanólico obtenido de las hojas y tallos del *Tropaeolum majus*, administrado por vía oral a ratas y ratones, no producen toxicidad [13,38]. Incluso, las hojas y las flores frescas de *Tropaeolum majus* se utilizan en la alimentación humana, especialmente en las ensaladas, y son señaladas como una excelente fuente de la carotenoide luteína [13].

En conclusión, el extracto etanólico de *Tropaeolum majus* "mastuerzo" posee un efecto antimicótico sobre la micosis inducida por TM en RN ( $p < 0,05$ ), y sería una alternativa para el tratamiento tópico de la dermatofitosis superficial.

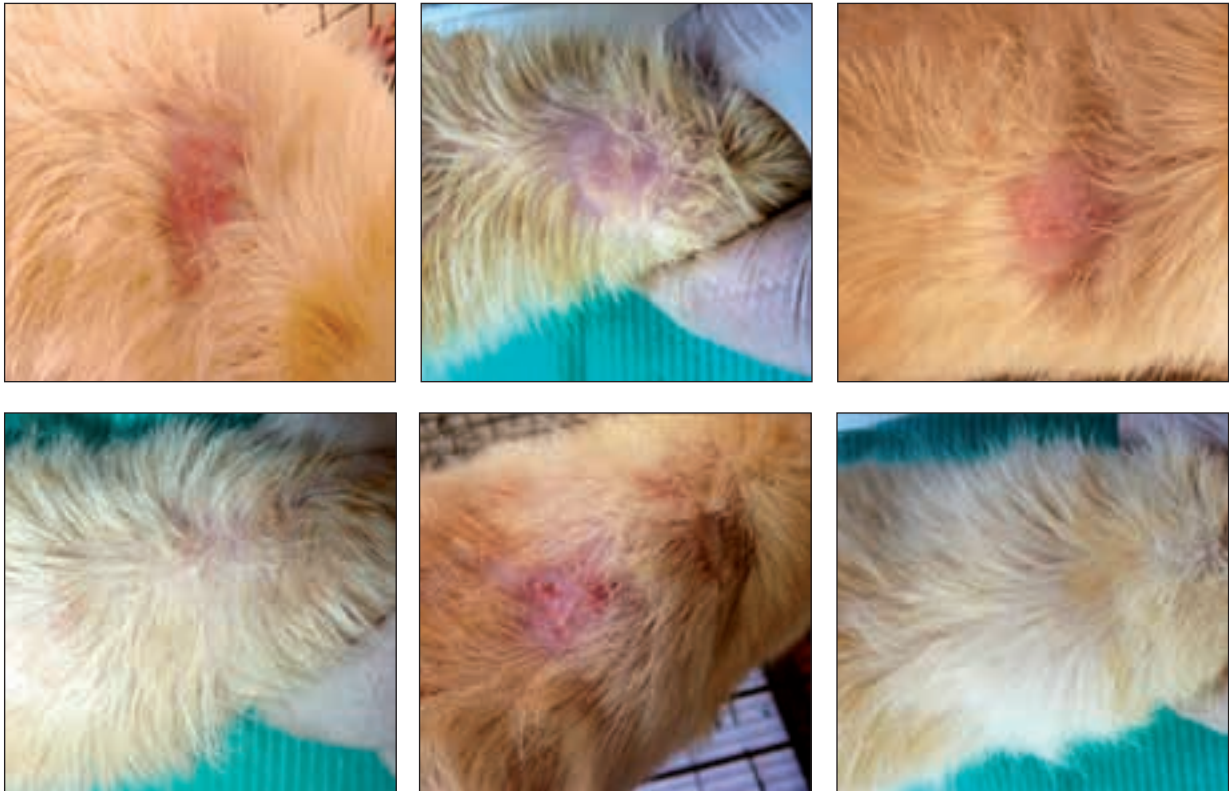
Recomendamos incrementar investigaciones experimentales para demostrar el efecto de este extracto a mayores concentraciones, utilizando modelos animales y en humanos. Asimismo, realizar estudios de asociación con fármacos químicos disponibles para evaluar el potencial sinergismo; con el propósito de disminuir la dosis, días de tratamiento y aumentar el rendimiento terapéutico en pacientes que presenten una dermatofitosis superficial.

## AGRADECIMIENTOS

Los autores agradecen al personal del laboratorio de Microbiología y Farmacología de la Facultad de Medicina de la UNT, por su apoyo técnico en la ejecución de las distintas etapas en el desarrollo del presente trabajo de investigación.

**Fuente de financiamiento:** El trabajo no contó con ningún tipo de financiamiento.

**Conflictos de interés:** Los autores no reportan ningún conflicto de interés.



**Figura 4.** Registro fotográfico de animales representativos de los tres grupos al día 0 y 30 de tratamiento, mostrando la evolución clínica de las lesiones causadas por dermatofitos en el grupo control, y en los tratados con extracto etanólico de *Tropaeolum majus* al 0,4% y Terbinafina al 1%. PO y P30 (grupo placebo al día 0 y 30). M0 y M30 (grupo *Tropaeolum majus* al día 0 y 30). T0 y T30 (grupo Terbinafina al día 0 y 30).

## REFERENCIAS BIBLIOGRÁFICAS

- Pires CA, Cruz NF, Lobato AM, Sousa PO, Carneiro FR, Mendes AM. Clinical, epidemiological, and therapeutic profile of dermatophytosis. *An Bras Dermatol*. 2014;89(2):259-65.
- Sahoo AK, Mahajan R. Management of tinea corporis, tinea cruris, and tinea pedis: A comprehensive review. *Indian Dermatol Online J* [Internet]. 2016 [citado el 12/04/2017];7(2):77-86. Disponible en: <https://www.ncbi.nlm.nih.gov/pmc/articles/PMC4804599/>
- Dhib I, Khammari I, Yaacoub A, Hadj Slama F, Ben Said M, Zemni R, et al. Relationship between phenotypic and genotypic characteristics of *Trichophyton mentagrophytes* strains isolated from patients with dermatophytosis. *Mycopathologia*. 2017;182(5-6):487-93.
- Bejar V, Villanueva F, Guevara JM, González S, Vergaray G, Abanto E, et al. Epidemiología de las dermatomycosis en 30 años de estudio en el Instituto de Medicina Tropical Daniel A Carrión, Universidad Nacional Mayor de San Marcos, Lima, Perú. *An Fac Med*. 2014;75(2):167-72.
- Romero S, Guevara R. Dermatofitosis en estudiantes de la Institución Educativa "San Juan de la Frontera", Ayacucho, Perú. *Rev Peru Epidemiol*. 2010;15(1):65-8.
- Khadka S, Sherchand JB, Pokharel DB, Pokhrel BM, Mishra SK, Dhital S, et al. Clinicomycological Characterization of Superficial Mycoses from a Tertiary Care Hospital in Nepal. *Dermatol Res Pract*. 2016;2016:9509705. doi: 10.1155/2016/9509705
- Callisaya J, Conde D, Choque H. Frecuencia de Gérmenes causantes de Micosis superficiales. *Biofarbo*. 2007;15(1):21-8.
- Achterman RR, White TC. A Foot in the Door for Dermatophyte Research. *PLoS Pathogens*. 2012;8(3):e1002564.
- Biasi-Garbin RP, Demitto Fde O, Amaral RC, Ferreira MR, Soares LA, Svidzinski TI, et al. Antifungal potential of plant species from Brazilian Caatinga against dermatophytes. *Rev Inst Med Trop Sao Paulo*. 2016;58:18.
- Churata-Oroya DE, Ramos-Perfecto D, Moromi-Nakata H, Martínez-Cadillo E, Castro-Luna A, García-de-la-Guarda R. Efecto antifúngico de *Citrus paradisi* "toronja" sobre cepas de *Candida albicans* aisladas de pacientes con estomatitis subprotésica. *Rev Estomatol Herediana*. 2016;26(2):78-84.
- Lourenço ELB, Muller JC, Boareto AC, Gomes C, Lourenço AC, Palozzi RAC, et al. Effects of Angiotensin-Converting Enzyme Inhibitor Derived from *Tropaeolum majus* L. in Rat Preimplantation Embryos: Evidence for the Dehydroepiandrosterone and Estradiol Role. *Evid Based Complement Alternat Med*. 2014;2014:209207.
- Botelho Lourenco EL, Lima RC, Araujo VO, Martino-Andrade AJ, Dalsenter PR, Gasparotto AJ. Fetopathies associated with exposure to angiotensin converting enzyme inhibitor from *Tropaeolum majus* L. *Drug Chem Toxicol*. 2016;40(3):281-5.
- Gomes C, Lourenço EL, Liuti ÉB, Duque AO, Nihi F, Lourenço AC, et al. Evaluation of subchronic toxicity of the hydroethanolic extract of *Tropaeolum majus* in Wistar rats. *J Ethnopharmacol*. 2012;142(2012): 481-7.
- Jang M, Hong E, Kim GH. Evaluation of antibacterial activity of 3-butenyl, 4-pentenyl, 2-phenylethyl, and benzyl isothiocyanate in *Brassica* vegetables. *J Food Sci*. 2010;75(7):412-6.

15. Guzmán-Pérez V, Bumke-Vogt C, Schreiner M, Mewis I, Borchert A, Pfeiffer AFH. Benzylglucosinolate derived isothiocyanate from *Tropaeolum majus* reduces gluconeogenic gene and protein expression in human cells. *Plos One*. 2016;11(9):e0162397.
16. Martín C, Martín G, García A, Fernández T, Hernández E, Puls J. Potencialidades y aplicaciones de *Moringa oleifera*. Una revisión crítica. *Pastos y Forrajes*. 2013;36(2):137-49. Disponible en: [http://scielo.sld.cu/scielo.php?script=sci\\_arttext&pid=S0864-03942013000200001](http://scielo.sld.cu/scielo.php?script=sci_arttext&pid=S0864-03942013000200001)
17. Bezada S, Ramírez F, Ruiz J, Guevara J, Carcelen F. Evaluación del extracto hidroalcohólico de mastuerzo (*Tropaeolum majus*) en formulación crema para el tratamiento de la dermatomycosis causada por *Trichophyton mentagrophytes* en el cuy (*Cavia porcellus*). *Rev Peru Quím Ing Quím*. 2016;19(1):55-61.
18. Ayala M, Armas L, Marquillo I, Isla L. Efecto "in vitro" del extracto etanólico de *Tropaeolum majus* "mastuerzo" sobre dermatofitos aislados de pacientes. En: Vicerrectorado Académico, Universidad Nacional de Trujillo, Libro de Resúmenes. Trujillo: Universidad Nacional de Trujillo; 2010. p. 98.
19. Exebio C. Estadística aplicada a la investigación científica de las ciencias de la salud. 1ra edición. Trujillo, Perú: Editorial La Libertad. 2001.
20. Remington J. Remington Farmacia. 20ª edición. Buenos Aires, Argentina: Editorial Médica Panamericana S.A; 2003.
21. Thomson P, Rodríguez H, Silva V. Actividad antifúngica y perfil de seguridad del producto natural derivado del aceite de maravilla ozonizado (AMO3) en dermatofitos. *Rev Chil Infectol*. 2011;28(6):512-9.
22. Barni M, Fontanals A, Moreno S. Estudio de la eficacia antibiótica de un extracto etanólico de *Rosmarinus officinalis* L. contra *Staphylococcus aureus* en dos modelos de infección en piel de ratón. *Boletín Latinoamericano y del Caribe de Plantas Medicinales y Aromáticas*. 2009;8(3):219-23.
23. Zurita Macalupú SR, Urcia Ausejo F. Manual de Procedimientos Técnicos para el Diagnóstico Micológico. Lima: Instituto Nacional de Salud; 2017.
24. Goldstein AO, Goldstein BG. Dermatophyte (tinea) infections. *Waltham, MA: UpToDate*; 2017.
25. Fike JM, Kollipara R, Alkul S, Stetson CL. Case Report of Onychomycosis and Tinea Corporis Due to *Microsporum gypseum*. *J Cutan Med Surg*. 2017;1203475417724439. doi: 10.1177/1203475417724439. [Epub ahead of print]
26. Guía de Práctica Clínica. Diagnóstico y tratamiento de tiña y onicomicosis en el primer nivel de atención. México: Secretaría de Salud. 2009.
27. Andrade-Cerquera E. Eficacia y seguridad de la terbinafina oral en pauta intermitente o pulsátil versus pauta continua para el tratamiento de la onicomicosis en mayores de 18 años. *Rev Fac Med*. 2016;64(1):59-66.
28. Scher RK, Tavakkol A, Sigurgeirsson B, Hay RJ, Joseph WS, Tosti A, et al. Onychomycosis: diagnosis and definition of cure. *J Am Acad Dermatol*. 2007;56(6):939-44.
29. Ghannoum M, Isham N, Catalano V. A second look at efficacy criteria for onychomycosis: clinical and mycological cure. *Br J Dermatol*. 2014;170(1):182-7.
30. Ruíz Z. Consideraciones sobre el uso de animales en la sección métodos de las publicaciones científicas. *AMC*. 2016; 20 (4): 349-350.
31. Institute for Laboratory Animal Research. Guide for the Care and Use of Laboratory Animals. 8th edition. Washington, DC, USA: National Academies Press, US; 2011.
32. Fuentes Paredes FM, Mendoza Yanavilca RA, Rosales Fernández AL, Cisneros Tarmeño RA. Guía de manejo y cuidado de animales de laboratorio: ratón. Lima: Instituto Nacional de Salud; 2008.
33. Dawson-Saunders B, Trapp R. Bioestadística Médica. 4ª Edición. México: Editorial Manual Moderno; 2005.
34. Fahey J, Zalcman A, Talalay P. The chemical diversity and distribution of glucosinolates and isothiocyanates among plants. *Phytochemistry*. 2001;56(1):5-51.
35. Da Cruz RC, Denardi LB, Mossmann NJ, Piana M, Alves SH, De Campos MM. Antimicrobial Activity and Chromatographic Analysis of Extracts from *Tropaeolum pentaphyllum* Lam. Tubers. *Molecules*. 2016 Apr 28;21(5). doi: 10.3390/molecules21050566
36. Brown KK, Hampton MB. Biological targets of isothiocyanates. *Biochim Biophys Acta*. 2011;1810(9):888-94.
37. Imaña B, Mallea A, Carvajal S. Estudio de la toxicidad de *Tropaeolum majus* como posible agente melanomodulador. *Biofarbo*. 1998;6(6):37-40.
38. Zanetti GD, Manfron MP, Hoelzel SCSM, Pagliarin VP, Morel AF. Toxicidade Aguda e Atividade Antibacteriana dos Extratos de *Tropaeolum majus* L. *Acta Farm Bonaerense*. 2003;22(2):159-62.

Ahora puede enviar sus artículos para  
Acta Médica Peruana  
en nuestro *Open Journal System*:

[www.amp.cmp.org.pe](http://www.amp.cmp.org.pe)

