



# Coinfección de la SARS-CoV 2 y Virus del Dengue: Reporte de Caso

## *Coinfection with the SARS CoV 2 and the Dengue viruses: Case Report*

Angel Alfrando Moreno Soto<sup>1</sup>, Luis Alfredo Espinoza Venegas<sup>2</sup>, Crystyan Alls Neufert<sup>3</sup>  
Síles Montoya, Monica de Belen Melendez Maron<sup>4</sup>.

1. Miembro de la Sociedad Científica de Estudiantes de Medicina de la Amazonía Peruana. Universidad Nacional de la Amazonía Peruana. Iquitos, Perú.
2. Médico Asistencial de Medicina de Enfermedades Infecciosas y Tropicales - Hospital de Apoyo II Sullana. Piura, Perú
3. Asesor de la Sociedad Científica Estudiantes de Medicina de la Amazonía Peruana. Iquitos, Perú
4. Obstetra. Directora de Epidemiología - Subregión de Salud Luciano Castillo Colomna. Piura, Perú

### Correspondencia

Angel Alfrando Moreno Soto  
alfrando.aams@gmail.com

Recibido: 17/02/2021

Arbitrado por pares

Aprobado: 08/07/2021

Citar como: Moreno-Soto AA, Espinoza Venegas LA, Síles Montoya CA, Melendez Maron M. Coinfección de la COVID 19 y Virus del Dengue: Reporte de Caso. Acta Med Peru. 2021; 38(2):123-6. doi: <https://doi.org/10.35663/amp.2021.382.2031>

### RESUMEN

Se presenta el caso de coinfección del SARS-CoV-2 y el virus del dengue serotipo 1 (DENV-1), ambas infecciones confirmadas a través de técnicas moleculares. En paciente adulto del norte de Perú, con buena evolución clínica y dado de alta médica. Con presentación rara, por la coincidencia del curso crítico del dengue junto al proceso hiperinflamatorio de la COVID-19.

**Palabras Clave:** Virus del Dengue; COVID-19; Infecciones por coronavirus (fuente: DeCS BIREME)

### ABSTRACT

We report the case of coinfection of SARS-CoV-2 and dengue virus, serotype 1 (DENV-1) in Peru, both infections confirmed through molecular techniques. In an adult patient from northern Peru, with good clinical evolution. With this unusual presentation, due to the coincidence of the critical course of dengue with the hyperinflammatory process of COVID-19.

## INTRODUCCIÓN

El brote de COVID-19 causado por el síndrome respiratorio agudo severo coronavirus 2 (SARS-CoV-2) se ha extendido en 213 países de todo el mundo. Al 2 de diciembre de 2020, el total de casos confirmados de COVID-19 ha alcanzado más de 63 millones, con más de 1 millón de muertes en todo el mundo [1]. El dengue, una infección viral transmitida por mosquitos, es en sí misma una gran amenaza en el mundo. El dengue grave es una de las principales causas de enfermedad grave y muerte en algunos países de Asia y América del Sur [2]. Durante la crisis del COVID-19, la situación sería muy difícil de manejar si se suma la epidemia de dengue en estos países. En la actualidad, todos los países están luchando contra COVID-19, una nueva epidemia de dengue realmente planteará nuevos desafíos para combatir, dado que la combinación de COVID-19 y dengue se asume como un gran desafío para los profesionales de la salud en cualquier país [3].

De acuerdo con el último reporte de situación epidemiológica en la región norte del Perú, Piura atraviesa un brote de dengue serotipo I con una incidencia de 13.48 por 100 000 habitantes [4], en medio de un aumento de lluvias y creciente de ríos alledaños [5] siendo temporada propicia para el alza epidemiológica del dengue y otras enfermedades desatendidas. A la vez, esta región se encuentra cursando con la pandemia de la COVID-19 que presenta una incidencia de 370 por 10 000 habitantes [6]. Nosotros presentamos uno de los primeros casos reportados de coinfección del SARS-CoV-2 y el virus del dengue serotipo 1 (DENV-1) en el norte de Perú. Ambas patologías confirmadas por RT-PCR, llegando el paciente a ser hospitalizado y observado hasta su recuperación.

### Información del Paciente

Varón de 45 años, procedente del Norte de Perú, de ocupación obrero, sin antecedentes patológicos, que acude a emergencia del centro de salud Sullana-Piura por sensación de alza térmica, dificultad respiratoria y dolor abdominal intenso, con un tiempo de enfermedad de 6 días

### Hallazgos clínicos

Al ingreso a emergencias, en el examen físico presentó presión arterial de 100/60 mmHg, frecuencia cardiaca de 98 latidos por minuto, frecuencia respiratoria de 24 respiraciones por minuto. Temperatura de 37.2 grados centígrados, saturación de oxígeno periférico de 94 %.

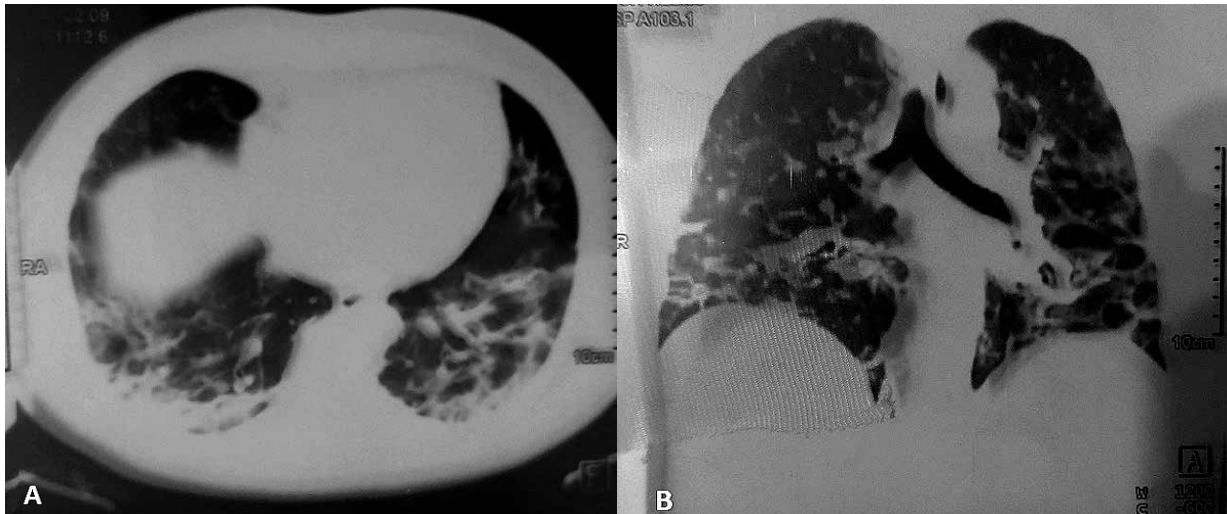
Presenta murmullo vesicular disminuido en ambas bases, tórax con sub crépitos. En la evaluación cardiovascular, los ruidos cardiacos son rítmicos y regulares. No presenta soplos en focos cardiacos. Por todo lo descrito el médico decide administrar oxígeno a través de cánula nasal a 3L/min e indicación de exámenes auxiliares. (Ver Tabla 1)

**Tabla 1:** Exámenes de laboratorio

Examen/ fecha	30/10/2020	04/11/2020	07/11/2020
<b>Hemograma</b>			
Leucocitos	12900	6500	7200
Neutrófilos	10191	4615	5328
Linfocitos	2193	1560	1512
Plaquetas	320000	360000	415000
HTO	48	50	46
<b>Marcadores inflamatorios</b>			
PCR	29	6	1.52
Dímero D	455		
Ferritina		681	
DHL		513	
<b>Gases arteriales</b>			
PaO2/Fio2	291	293	383
<b>Bioquímica</b>			
Creatinina	1.43	0.88	0.28
Glicemia	97	93	117

### Cronología

Con un tiempo de enfermedad de 6 días, caracterizado por sensación de alza térmica que cedió el día de su ingreso, acompañado de malestar general, dolor osteoarticular, cefalea y dolor retroocular, el paciente refiere que 4 días antes de su ingreso tuvo pérdida del sentido del olfato y del gusto, acompañado de tos sin expectoración. Un día antes de su ingreso se añade dificultad respiratoria y dolor lumbar. Al ingreso, refiere sensación de alza térmica que calma con sintomáticos, se realizan exámenes de gases arteriales, con presión de oxígeno en 61 mmHg a ventilación ambiental, y tomografía computarizada (Ver Fig. 1). Se decide su hospitalización en el servicio de unidad de COVID-19 con administración de oxígeno a través de cánula nasal a 3 L/min. Día 1 después del ingreso, presenta dolor opresivo constante en epigastrio, por lo que se realiza prueba molecular PCR de dengue y gases arteriales para monitoreo, con Pafio2 de 260 mmHg. Se administró una dosis de 400 mg de tocilizumab endovenoso, no se realiza pruebas moleculares para COVID-19 por escasez de pruebas. Día 2 después de ingreso, refiere malestar general y dolor abdominal intenso en epigastrio, se prefiere el manejo hidroelectrolítico con fluido terapia por kilos peso. Día 3, persiste malestar de dolor abdominal y se deja a monitoreo de fluido terapia. Día 4, refiere prurito en todo cuerpo que predomina en extremidades. Día 5, se realiza prueba de hisopado nasofaríngeo para prueba molecular PCR del SARS-CoV-2. Día 6, se recibe resultados del PCR para dengue, positivo serotipo I. Día 8, se recibe resultado positivo para la COVID-19. Día 12, paciente con evolución favorable es dado de alta. (Ver Fig. 2)



**Fig. 1:** Tomografía computarizada de tórax en ventana pulmonar, en (A) corte axial muestra patrón consolidativo subpleural en ambas bases posterior del pulmón más signo de halo inverso en hemitórax izquierdo, en (B) corte coronal se muestra patrón consolidativo difuso en tórax posterior.

**Evaluación diagnóstica**

Se tomó hisopado nasofaríngeo para RT-PCR de SARS-CoV2 con resultado positivo y RT-PCR en tiempo real de muestras sanguínea para dengue con resultado positivo para dengue serotipo 1.

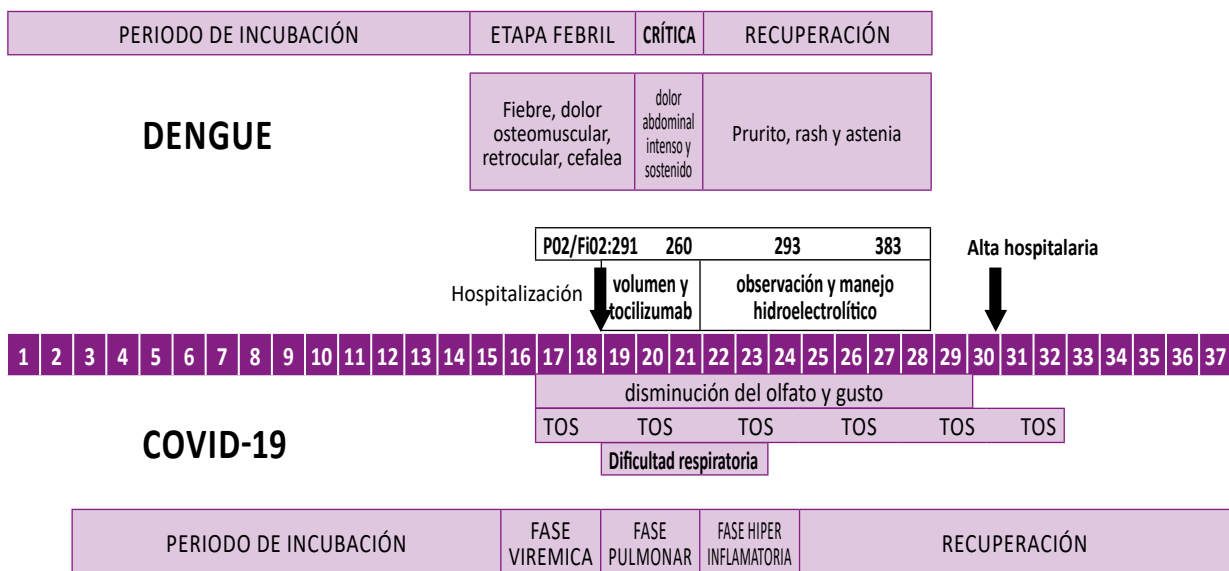
**Intervención terapéutica**

En la etapa crítica de dengue caracterizado por dolor abdominal intenso y sostenido se manejó con solución salina al 0.9 % a dosis de 10 mg/Kg con vigilancia hemodinámica por 48 horas. Se administró una dosis de 400 mg de tocilizumab a las 24 horas del ingreso (entendiéndose como paciente COVID-19 grave en

fase hiperinflamatoria por empeoramiento clínico que coincidía con fase crítica del dengue por tormenta de citoquinas). Se evitó corticoides y anticoagulantes, monitorizando el P02/FiO2, el cual evoluciono favorablemente.

**Seguimiento y resultados**

Tras el manejo hemodinámico por 48 horas en la etapa crítica del dengue, el paciente evolucionó favorablemente, con aumento progresivo de plaquetas y ausencia de signos de alarma; se realizó gasometría arterial con ascenso progresivo del PaO2/FiO2, descenso del PCR. Sin eventos adversos e imprevistos.



**Fig. 2:** Se muestra diagrama de línea de tiempo cronológica de la enfermedad

## DISCUSIÓN

Las infecciones por COVID-19 y el dengue son difíciles de distinguir porque comparten características clínicas similares <sup>[7]</sup>.

Si bien la medicalización del manejo del COVID-19 en Perú habría sido uno de los factores que contribuyó al desborde de la pandemia <sup>[8]</sup>, al momento de la redacción de este informe no hay evidencia de ensayos clínicos aleatorizados, por lo que los médicos indican tratamiento a base de evaluación individual. <sup>[9]</sup> Algunas manifestaciones como la tos y el dolor retroocular nos hacen pensar que estaríamos frente a ambas infecciones de dengue y COVID-19 <sup>[10]</sup>. Siendo este el primer caso reportado en el Perú, con un manejo satisfactorio, incluso con signos de alarma, por lo que se tuvo que hospitalizar al paciente con monitoreo de volumen durante 48 horas; y el cuadro de distrés respiratorio, tratado con oxigenoterapia, teniendo resolución del cuadro sin necesidad de corticoterapia y anticoagulante, aunque es muy poco probable que el uso de corticoesteroides en el tratamiento del dengue produzca viremia, cualquier otro efecto adverso significativo o complicaciones <sup>[11]</sup>. Los reportes de coinfección entre dengue serotipo 1 y COVID-19 nos muestran inicialmente síntomas sugestivos del COVID-19, con un cuadro del dengue sin signos de alarma que empeora la leucopenia y la trombocitopenia, pero con poco compromiso pulmonar, y sin coincidir las fases críticas de ambas enfermedades; si bien la presencia del serotipo 1 del dengue nos llevaría a pensar que existiera mayor relación y una predilección entre ambos, se desconoce hasta el momento, pero pudiera explicarse por la prevalencia del serotipo en zonas endémicas <sup>[12,13]</sup>, algunos de ellos sin necesidad de ser hospitalizados y de manejo ambulatorio <sup>[14]</sup>.

## ORCID

Angel Alfrando Moreno Soto, <https://orcid.org/0000-0003-4803-0287>

Luis Alfredo Espinoza Venegas, <https://orcid.org/0000-0002-1542-5330>

Crystyan Alls Neufert Siles Montoya, <https://orcid.org/0000-0003-3161-1309>

Monica de Belen Melendez Maron, <https://orcid.org/0000-0003-4577-3798>

## BIBLIOGRAFÍA

- WHO Coronavirus Disease (COVID-19) Dashboard [Internet]. Diciembre 2020. Disponible en: <https://covid19.who.int>
- San Martín JL, Brathwaite O, Zambrano B, Solórzano JO, Bouckennooghe A, Dayan GH, et al. The Epidemiology of Dengue in the Americas Over the Last Three Decades: A Worrisome Reality. *Am J Trop Med Hyg.* enero de 2010; 82(1):128-35.
- Dantés HG, Manrique-Saide P, Vazquez-Prokopec G, Morales FC, Siqueira Junior JB, Pimenta F, et al. Prevention and control of Aedes transmitted infections in the post-pandemic scenario of COVID-19: challenges and opportunities for the region of the Americas. *Mem Inst Oswaldo Cruz.* 2020; 115:e200284.
- Centro Nacional de Epidemiología, Prevención y Control de Enfermedades. Boletín Epidemiológico del Perú 2020 [Internet]. dge.gob.pe. Noviembre. Disponible en: [https://www.dge.gob.pe/epipublic/uploads/boletin/boletin\\_202045.pdf](https://www.dge.gob.pe/epipublic/uploads/boletin/boletin_202045.pdf)
- Ministerio del Ambiente. Senamhi - Piura [Internet]. senamhi.gob.pe. Noviembre 2020. Disponible en: <https://www.senamhi.gob.pe/main.php?dp=piura&p=aviso-24H>
- DIRESA PIURA. Sala de Situación de Covid-19 en Piura [Internet]. SE 48 2020; Noviembre; Perú. Disponible en: <https://diresapiura.gob.pe/documentos/Sala%20Situacional/SALASITUACIONALCORONAVIRUS23112020.pdf>
- Henrina J, Putra ICS, Lawrensia S, Handoyono QF, Cahyadi A. Coronavirus Disease of 2019: a Mimicker of Dengue Infection? *SN Compr Clin Med.* 13 de julio de 2020;1-11.
- Soto A. El uso de drogas sin efecto demostrado como estrategia terapéutica en COVID-19 en el Perú. *ACTA MEDICA Peru.* 10 de septiembre de 2020; 37(3). Disponible en: <https://amp.cmp.org.pe/index.php/AMP/article/view/1548>
- Ministerio de Salud. Manejo de personas afectadas por COVID-19 en los servicios de hospitalización [Internet]. 2020. Disponible en: <https://cdn.www.gob.pe/uploads/document/file/1365531/R.M.%20839-2020.pdf.pdf>
- Ruiy W, Hsu S-Y, Tsai H-L, Chen C-T, Tseng C-P, Chen W-T. COVID-19 mimicking dengue fever with the initial manifestation of retro-orbital pain - A Rare Case. *J Formos Med Assoc Taiwan Yi Zhi.* 2020;119(11):1715-6.
- Bandara SMR, Herath HMMTB. Effectiveness of corticosteroid in the treatment of dengue - A systemic review. *Heliyon.* septiembre de 2018;4(9):e00816.
- Bicudo N, Bicudo E, Costa JD, Castro JALP, Barra GB. Co-infection of SARS-CoV-2 and dengue virus: a clinical challenge. *Braz J Infect Dis Off Publ Braz Soc Infect Dis.* octubre de 2020;24(5):452-4.
- Epelboin L, Blondé R, Nacher M, Combe P, Collet L. COVID-19 and dengue co-infection in a returning traveller. *J Travel Med.* 26 de 2020; 27(6).
- Pontes RL, de Brito BB, da Silva FAF, Figueredo MS, Correia TML, Teixeira AF, et al. Coinfection by SARS-CoV-2 and dengue virus in a dual viral circulation setting. *Travel Med Infect Dis.* octubre de 2020; 37:101862.
- Ulrich H, Pillat MM, Tárnok A. Dengue Fever, COVID-19 (SARS-CoV-2), and Antibody-Dependent Enhancement (ADE): A Perspective. *Cytom Part J Int Soc Anal Cytol.* 2020; 97(7):662-7.
- Cloutier M, Nandi M, Ihsan AU, Chamard HA, Ilangumaran S, Ramanathan S. ADE and hyperinflammation in SARS-CoV2 infection-comparison with dengue hemorrhagic fever and feline infectious peritonitis. *Cytokine.* 2020; 136:155256.